

## Carcinoma de células escamosas en conducto auditivo externo: Reporte de caso

### Squamous cell carcinoma of the external auditory canal: A case report

Degradados-Rodríguez, B.<sup>1</sup>,  
García-Espinoza, M.<sup>1</sup>,  
Martínez-Brocato, E.<sup>1</sup>,  
Jimenez-Santos, Y.<sup>2</sup>

- 1 Doctor en Medicina y Cirugía, Facultad de Ciencias Médicas, Universidad Nacional Autónoma de Honduras, Tegucigalpa, Honduras.
- 2 Especialista en Patología, Servicio de Patología, Hospital Escuela Universitario, Honduras.

**Correspondencia:** Eddy Martínez-Brocato

✉ e\_jose1989@hotmail.com

#### Resumen

El carcinoma de células escamosas del conducto auditivo externo es infrecuente, con una incidencia de 1 a 2 por cada millón de habitantes al año, sin predilección por género, representando el 0.2% de los tumores de cabeza y cuello. Presentamos caso de una paciente de 50 años de edad, agricultora y ama de casa, procedente de una comunidad rural de la zona sur del país, sin antecedentes patológicos, que acude a consulta externa del Hospital Regional del Sur, ubicado en la ciudad de Choluteca, Honduras, por otalgia y otorrea de dos meses de evolución, la realización de una otoscopia reveló: una masa queratolítica que ocluía el conducto auditivo externo en su totalidad, siendo referida al servicio de otorrinolaringología del Hospital Escuela Universitario, ubicado en la ciudad capital, Tegucigalpa. Se realizó exéresis de la tumoración presentando dos recidivas, cuyos estudios histopatológicos iniciales no fueron concluyentes. Dada la recurrencia de la sintomatología y la presencia de parálisis facial periférica, se ingresó al Hospital Escuela Universitario, indicándose tomografía axial computarizada reportando: masa a nivel de conducto auditivo externo con invasión de estructuras de partes blandas y oído medio, realizándose nueva biopsia de masa; que confirmó: carcinoma de células escamosas bien diferenciado de conducto auditivo externo. Se trató con radioterapia, presentando mejoría clínica.

Es importante para el clínico tener en cuenta esta enfermedad en pacientes que presenten síntomas crónicos como otalgia, otorrea, hipoacusia y/o otorragia que no responden a terapias convencionales, ya que la detección precoz y el tratamiento oportuno son los pilares para mejorar el pronóstico de quienes la padecen.

**Palabras claves:** Conducto auditivo externo; Carcinoma de células escamosas; Biopsia; Tomografía axial computarizada

#### Abstract

Squamous cell carcinoma in the external auditory canal is uncommon, with an incidence of 1 to 2 per million per year, with no gender predilection, portraying around 0.2% of all malignancies of the head and neck. We present the case

of a 50 year old female, farmer and housewife, who comes from a rural community from south of the country, without pathological background, who attends at the outpatient clinic at Hospital Regional del Sur, in the city of Choluteca in Honduras, with two months history of earache and otorrhoea, an otoscopy revealed a keratolytic mass which occluded all the left external auditory canal, being referred to the otolaryngology service at Hospital Escuela Universitario, in the capital city of Tegucigalpa. The bulk was removed, but two recurrences happened, whose initial histopathological studies were inconclusive. Giving the reappearance of the symptoms and the presence of facial peripheral paralysis, she was ingressed at Hospital Escuela Universitario with indication of axial computed tomography that reported a mass at the external auditory canal with invasion of soft tissue and middle ear. A new biopsy confirmed a well differentiated squamous cell carcinoma of the external auditory canal. It was treated with radiotherapy, displaying clinical recovery.

It is important for physicians to consider this disease when a patient exhibits chronic symptoms such as earache, otorrhoea, progressive hearing loss and/or otorrhagia, that doesn't responds to conventional treatment, being that early detection and timely treatment are the pillars to improve the prognosis of those who suffer from it.

**Key words:** External auditory canal; Squamous cell carcinoma; Biopsy; Axial computed tomography

**Fecha de recepción:** Sep 02, 2015, **Fecha de aceptación:** Sep 28, 2015,  
**Fecha de publicación:** Oct 06, 2015

## Introducción

El carcinoma de células escamosas del conducto auditivo externo (CAE) es infrecuente [1], con una incidencia reportada en Inglaterra y Estados Unidos de América de 1 por cada millón de habitantes al año en mujeres y 0.8 por millón de habitantes al año en hombres [2]. No se cuentan con datos epidemiológicos en Honduras de esta enfermedad. Debido al retraso en su diagnóstico, muchos de estos invaden secundariamente el oído medio, afectando principalmente a pacientes de edad avanzada, con una edad media de presentación de 55 años [3,4].

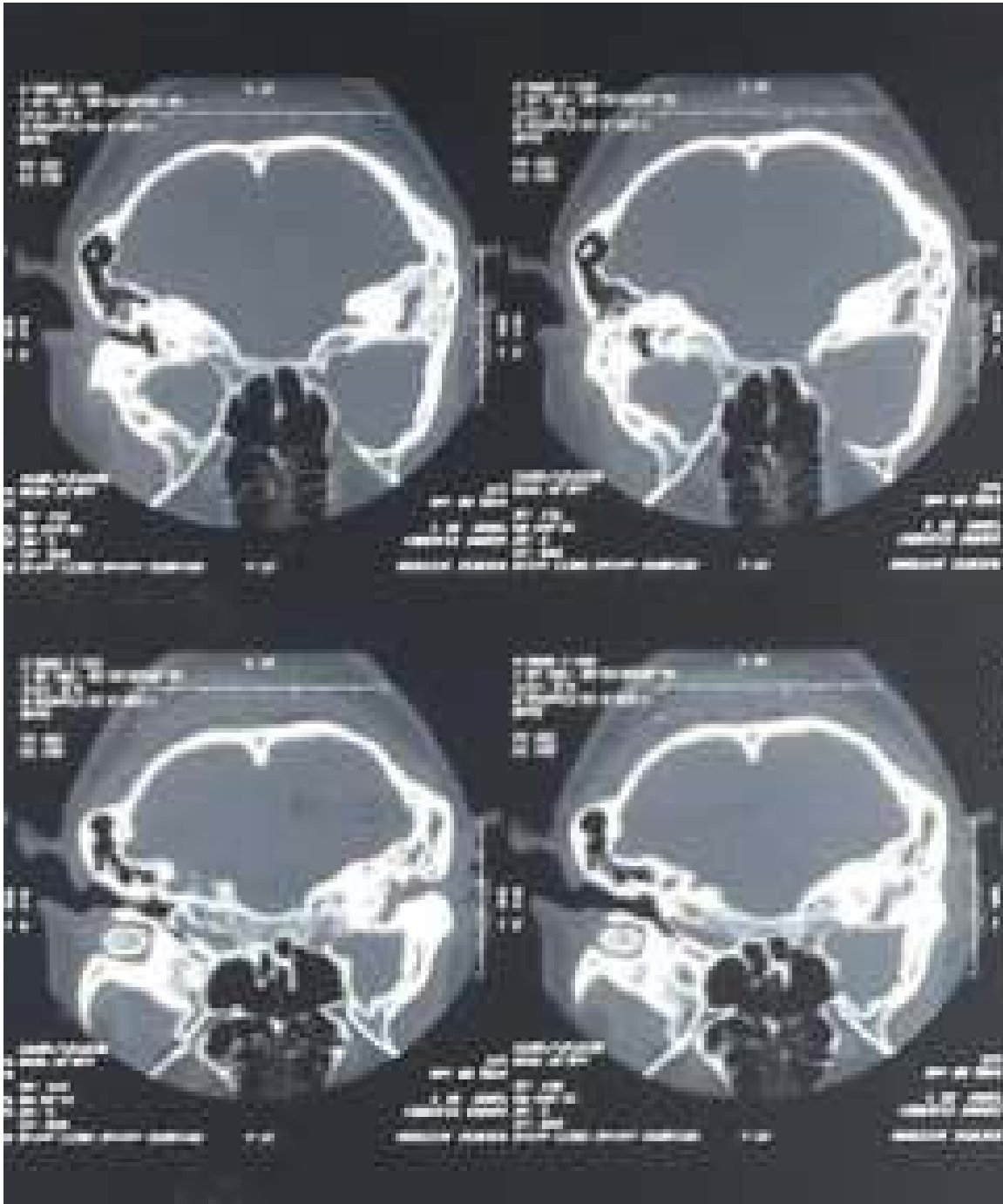
De las neoplasias del conducto auditivo externo, el carcinoma de células escamosas es el más frecuente, seguido por el adenocarcinoma y el carcinoma adenoide quístico [5]. La clínica es similar a otros procesos crónicos del oído, esto puede implicar un retraso en el diagnóstico. El síntoma de presentación más frecuente es la otorrea, con o sin otorragia y otalgia asociada. La aparición de parálisis facial periférica, hipoacusia o adenopatías cervicofaciales expresan una enfermedad más evolucionada y de peor pronóstico [1,3].

El estudio histopatológico de la lesión es el examen confirmatorio, las imágenes de tomografía computada (TAC) y resonancia magnética (IRM) ayudan al diagnóstico, tratamiento y potencial pronóstico de la enfermedad. La TAC precisa su localización, extensión ósea y extensión a órganos vecinos, evaluándose de mejor manera la extensión de las lesiones a partes blandas mediante IRM [3,5]. El tratamiento de esta entidad consiste en cirugía y radioterapia [3].

La baja incidencia y similitud de la presentación clínica del carcinoma de células escamosas del CAE con enfermedades otológicas comunes como la otitis media crónica y otras patologías benignas, demoran el diagnóstico, progresando a estadios más avanzados, empeorando el pronóstico del paciente. Debido a ello, se presente el siguiente reporte de caso.

## Reporte de Caso

Se presenta caso de una paciente de 50 años de edad, agricultora y ama de casa, procedente de una comunidad rural de la zona sur del país, sin antecedentes personales y/o familiares patológicos o neoplasias, negando consumo de tabaco e ingesta de bebidas alcohólicas, que acude a consulta externa del Hospital Regional del Sur, ubicado en la ciudad de Choluteca, Honduras, por otalgia y otorrea con dos meses de evolución, la otoscopia reveló una masa queratolítica que ocluía el conducto auditivo externo (CAE) en su totalidad; se le indicó tomografía comparativa de mastoides, reportando imagen sugestiva de otitis media con mastoiditis concomitante versus colesteatoma inflamatorio (**Figura 1**), remitiéndose al Hospital Escuela Universitario (HEU), ubicado en Tegucigalpa, para su manejo por el servicio de otorrinolaringología, donde se ingresa con diagnóstico de otomastoiditis izquierda y otitis media crónica izquierda agudizada, manejada con antibióticos, antiinflamatorios y analgésicos; se efectuó mastoidectomía radical izquierda y meatoplastia izquierda, extrayéndose tumoración en CAE y enviándose a servicio de patología, que describió hallazgos histológicos compatibles con queratosis seboreica hiperplásica



**Figura 1** Tomografía axial computarizada (TAC) reporte: Densidad de tejidos blandos que opacifica las celdillas mastoideas del oído medio y oído externo izquierdo sugestivas de otitis media con mastoiditis concomitante versus colesteatoma inflamatorio.

y queratósica. Paciente evolucionó favorablemente y fue dada de alta.

Un mes después paciente acude al Hospital Escuela Universitario, con historia de quince días de evolución de otorrea, otalgia y prurito de oído izquierdo, evidenciándose masa en CAE izquierdo con secreción purulenta, reingresándose por otomastoiditis izquierda y masa en CAE izquierdo en estudio, indicándose cobertura antibiótica, analgésica y antiinflamatoria; así como

extracción quirúrgica de masa y toma de biopsia, cuyo estudio histopatológico reportó papiloma escamoso de probable origen viral, se interconsultó con servicios de infectología, dermatología, inmunología y ginecología, investigando una probable inmunosupresión, realizándose diversos exámenes que se encontraron dentro de los parámetros normales. Se decidió tomar nueva biopsia, dar de alta a la paciente y citar en una semana para evaluar resultado del estudio, que describió hallazgos histológicos inespecíficos que pueden corresponder a

lesiones benignas del epitelio escamoso sin descartar carcinoma escamoso bien diferenciado con queratinización, se toma nueva biopsia en consulta externa y se cita en dos semanas.

Se reingresa paciente, previo a su cita de seguimiento, por presentar parálisis facial periférica izquierda; al examen físico se evidenció signo de Bell y desviación de comisura labial izquierda, no hay presencia de nódulos cervicofaciales palpables, a la otoscopia se observó una tumoración carnosa que ocluyó el 100% del CAE izquierdo. Se realizó tomografía que reportó masa en CAE izquierdo que medía 4.5 x 3 x 4 cm, con invasión a estructuras de partes blandas y afectación importante a nivel de las estructuras del oído medio, deformándolo completamente, estructuras de oído interno conservadas (**Figura 2**); se recibió biopsia compatible con carcinoma escamoso bien diferenciado queratinizante que no permite determinar el grado de invasión (**Figura 3**). Se interconsultó con servicio de oncología en Hospital General San Felipe (HGSF) donde decidieron iniciar ciclos de radioterapia. Actualmente paciente cumplió sesiones de radioterapia y terapia física, con buena evolución clínica (**Figura 4**).

## Discusión

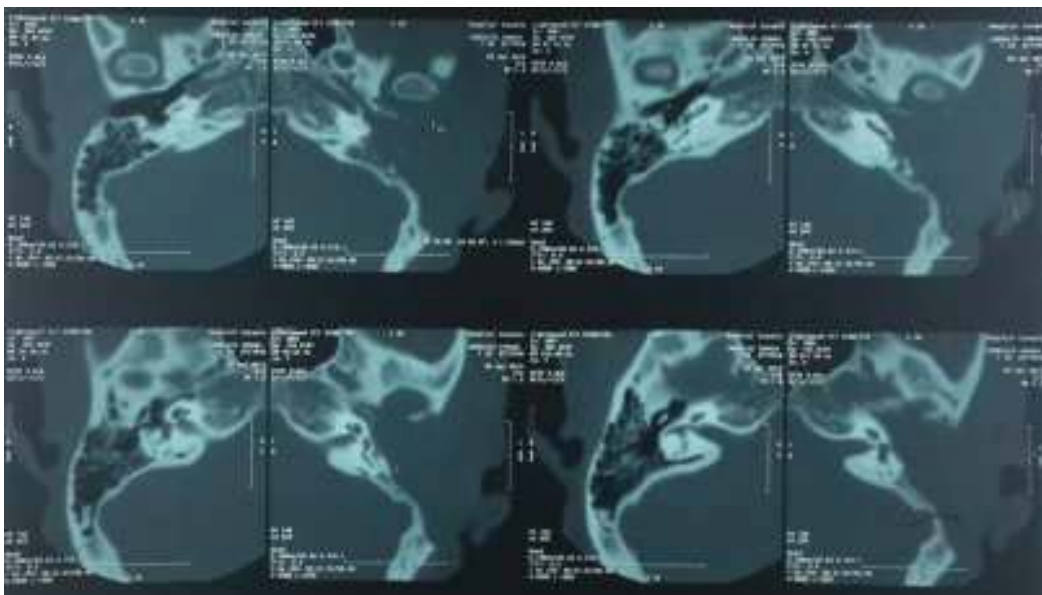
El carcinoma de células escamosas del conducto auditivo externo (CAE) es raro, representa el 0.2% de todos los tumores de cabeza y cuello, pero, es la neoplasia más común del CAE. La incidencia está estimada en 1 a 2 personas por cada millón de habitantes [2]. En Honduras no existen publicaciones sobre esta entidad. Los factores que incrementan el riesgo para padecer carcinoma escamoso en el área de cabeza y cuello son tabaquismo, alcoholismo, asociación de ambos, infección por virus (papiloma humano, Epstein-Barr, herpes e inmunodeficiencia humana) [5]. Además, el carcinoma de células escamosas de CAE se relaciona a exposiciones prolongadas al sol, inflamaciones crónicas, sustancias químicas como los desinfectantes clorinados, predisposición genética o radioterapia previa [6]. En este caso

la paciente presenta dos factores de riesgo, largos periodos de exposición al sol debido a su oficio de agricultura y evidencia de procesos inflamatorios crónicos en diversos ingresos (otitis media crónica izquierda agudizada, otomastoiditis izquierda).

Mientras no exista un estudio histopatológico disponible, no hay evidencia definitiva para la existencia de carcinoma de células escamosas; síntomas tales como otalgia, otorrea e hipoacusia, pueden enmascarar el diagnóstico y predisponer al médico a otorgar un tratamiento conservador para el paciente, por ejemplo, tratarlo como una otitis media crónica exudativa por un largo período de tiempo; ocasionando que este tipo de tumor sea diagnosticado tardíamente, afectando el pronóstico [4,7]. En el presente reporte, la paciente presentó otorrea, otalgia, prurito y crecimiento acelerado de masa en CAE posterior a su exéresis, sospechándose desde ese momento en un proceso neoplásico; con imposibilidad de iniciar tratamiento radical hasta poseer un estudio histopatológico confirmatorio, dado que los 3 primeros estudios fueron no concluyentes.

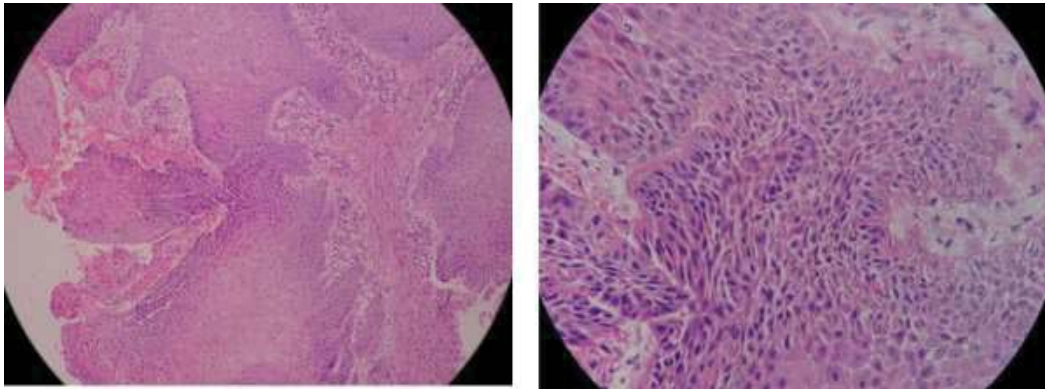
Los estudios de imágenes se deben realizar para establecer el diagnóstico y evaluar la extensión de tumor. La TAC es útil para apreciar la extensión del tumor al hueso, localización, pero menos eficaz para evaluar la afectación a los tejidos blandos; el carcinoma de células escamosas de CAE se describe en la TAC como proceso ocupante de espacio mal delimitado, que suele captar el contraste de forma heterogénea y que infiltra las partes blandas del CAE. La IRM es la prueba de elección para precisar la extensión del tumor hacia las partes blandas, la presencia de adenopatías y las relaciones del tumor con el nervio facial [7-9]. En este reporte de caso la TAC fue el estudio de imagen que se utilizó durante todo el proceso de enfermedad de la paciente, sin contar con IRM por factores económicos.

Al no contarse con un estadiaje universal para esta neoplasia otorgado por la American Joint Committee on Cancer (AJCC) o de la Union for International Cancer Control (UICC), se sugirió un

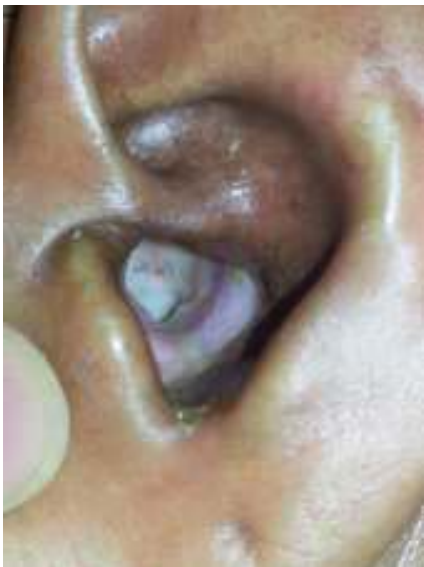

**Figura 2** Tomografía axial computarizada (TAC) reporte: Masa en CAE izquierdo que mide 4.5 x 3 x 4 cm, con invasión a estructuras de partes blandas y afectación importante a nivel de las estructuras del oído medio, deformándolo completamente, estructuras de oído interno conservadas.





**Figura 3** Estudio histopatológico: Se observa atipia en todo el grosor del epitelio, necrosis y queratosis, hallazgos compatibles con carcinoma de células escamosas queratinizante bien diferenciado que no permite determinar el grado de invasión.



**Figura 4** Imagen clínica del caso: Conducto auditivo externo izquierdo; posterior a tratamiento descrito.

sistema de estadiaje en 1990, el sistema de estadiaje Pittsburg, que luego fue modificado por Hirsh, lo que permitió una comparación más adecuada para el tratamiento y el pronóstico de los pacientes con esta enfermedad (**Tabla 1**) [10,11]. En este caso, se puede evidenciar, tal como describe la literatura, que el hecho de realizar un diagnóstico tardío provoca que la enfermedad progrese a estadios más avanzados, demostrado clínicamente por la presencia de parálisis facial periférica a su tercer ingreso, encontrándose en estadio IV según la clasificación mencionada.

El estadio del tumor al momento de la presentación determina el abordaje quirúrgico a realizarse [6]. La compleja anatomía y las relaciones cambiantes entre el tumor y el tejido circundante dentro de un espacio limitado, como el CAE, complican el logro de márgenes libres del tumor durante la cirugía. Los cirujanos toman años en acumular un número de casos y la experiencia quirúrgica para realizar un abordaje correcto. Todos estos factores limitan los avances en el tratamiento de esta condición [11]. En nuestra revisión de la literatura sobre el tratamiento del carcinoma de células escamosas del CAE, se recomienda un abordaje quirúrgico

agresivo (resección subtotal o total del hueso temporal tratando de dejar márgenes libres de células tumorales) en los estadios T1-T2, y radioterapia en los tumores irresecables (estadios T3-T4). Otra indicación de radioterapia es en casos de recurrencia local del tumor, acompañado de una cuidadosa planeación del tratamiento, evitando de esta manera complicaciones serias [6,11,12]. Radioterapia primaria es indicada a los pacientes que no desean someterse a una cirugía [12]. Radioterapia con ión de carbón parece ser un procedimiento seguro y prometedor a futuro [13].

Factores de mal pronóstico incluyen la extensión de la enfermedad al momento de la presentación, márgenes positivos, afectación de nervios craneales y parálisis facial periférica [2,7]. Los índices de mortalidad han disminuido substancialmente en las últimas tres décadas debido a los avances en la cirugía y la radioterapia. La sobrevida a los 5 años varía entre 40-70%, pero llega a ser hasta un 20% cuando se encuentra en estadios avanzados. Los tumores irresecables, se acompañan de peor pronóstico. La principal causa de muerte es la recurrencia local más que una enfermedad metastásica [2,14,15].

Describimos un caso de una patología poco común y agresiva, esto se debe a su presentación clínica similar a otros procesos crónicos otológicos, por lo que se diagnostica tardíamente; progresando a estadios avanzados y asociándose a un peor pronóstico a largo plazo. Es importante para el clínico tomar en cuenta esta enfermedad en pacientes que presentan síntomas crónicos como otalgia, otorrea, hipoacusia y/o otorragia, que no responden a terapias convencionales, dado que la detección precoz y el tratamiento oportuno son los pilares más efectivos para extender la supervivencia de quienes la padecen.

## Agradecimiento

Al Dr Miguel Bandes Vairo; Residente de primer año Otorrinolaringología, Hospital Escuela Universitario por sus aportes otorgados en el caso clínico. Al Dr Hebel Oziel Urquía Osorto, Médico general, por su revisión y tutoría del reporte de caso clínico descrito.

## Conflictos de Interés

Los autores declaran no tener conflictos de interés con la publicación de este artículo.

**Tabla 1** Clasificación TNM de la Universidad de Pittsburg, para carcinoma de células escamosas del conducto auditivo externo modificada por Hirsch [11].

T Estado	Descripción
T1.	Tumor limitado al conducto auditivo externo, sin erosión ósea o evidencia de involucrar a los tejidos blandos.
T2.	Tumor limitado al conducto auditivo externo, con erosión ósea subtotal en su espesor y con limitación a tejidos blandos (Menor 0.5 cm).
T3.	Tumor limitado que erosiona en forma total el espesor del conducto auditivo externo y con una extensión menor de 0.5cm a tejidos blandos, pero que involucra al oído medio y mastoides o ambos.
T4.	Tumor ilimitado que erosiona la cóclea, ápex petroso, pared medial del oído medio, canal carotídeo y foramen yugular. Con extensión a tejidos blandos mayor de 0.5cm, que involucra la articulación temporomandibular y/o el foramen estilomastoideo. Con parálisis facial.
N	Estado del nódulo linfático involucrado, signo de peor pronóstico y estado avanzado del paciente. (i.e. T1 N1, estado III), y T2, T3, T4 N1 (estado IV)
M	Estado M1 enfermedad en estado IV y es considerado signo de mal pronóstico.

## Bibliografía

- 1 Sánchez Legaza, E., Cervera Oliver, C., Vallejo Miñarros, J. Caso Clínico: Carcinoma epidermoide del conducto auditivo externo. O.R.L. ARAGON 2012; 15: 12-13.
- 2 Boamah, H., Knight, G., Taylor, J., Palka, K., Ballard, B., "Squamous Cell Carcinoma of the External Auditory Canal: A Case Report," Case Reports in Otolaryngology, vol. 2011.
- 3 Nápoles Morales, M., Cruz García, O., Alfonso Coto, JC., Morales, PP., Calderón Marín, CF., et al. Manejo multidisciplinario en la recidiva de carcinoma epidermoide de conducto auditivo externo. Presentación de un caso. Rev Méd Electrón 2011; 33: 369-375.
- 4 Fleiner, F., Jumah, M., Göktas, Ö. Cancer of the external auditory canal - diagnostic and treatment. Indian J Otolaryngol Head Neck Surg 2009; 61: 270-274.
- 5 Gallegos-Hernández, JF. El cáncer de cabeza y cuello. Factores de riesgo y prevención. Cir Ciruj 2006; 74: 287-293.
- 6 Lobo Duro, D., Llorente Pendás, JL., Suárez Nieto, C. Tumores primarios del conducto auditivo externo. Nuestra experiencia en 34 pacientes. Acta Otorrinolaringol Esp 2007; 58: 20-24.
- 7 Beauvillain de Montreuil, C., Jourdain, A. Tumores malignos del oído. EMC - Otorrinolaringología 2012; 41: 1-18.
- 8 Marsot-Dupuch, K., Portier, F., Quillard, J., Gayet-Delacroix, M. Diagnóstico por imágenes de los tumores del oído. EMC - Otorrinolaringología 2005; 34: 1-15.
- 9 Vincent, N., Mahdyoun, P., Pulcini, C., Raffaelli, C., Castillo, L., et al. Patologías adquiridas del oído externo. EMC - Otorrinolaringología 2015; 44: 1-18.
- 10 Visnyei, K., Gill, R., Azizi, E., Culliney, B. Squamous cell carcinoma of the external auditory canal: A case report and review of the literature. Oncology Letters 2013; 5: 1587-1590.
- 11 Mazzoni, A., Danesi, G., Zanoletti, E. Primary squamous cell carcinoma of the external auditory canal: surgical treatment and long-term outcomes. Acta Otorhinolaryngologica Italica 2014; 34: 129-137.
- 12 Sarkar, SK., Rashid, MA., Patra, NB., Pal, S., Goswami, J. Evaluation of results of radiotherapy alone vs combined surgery and postoperative radiotherapy in carcinoma external auditory canal - 10 years review. Indian Journal of Otolaryngology and Head and Neck Surgery 2005; 57: 312-314.
- 13 Koto, M., Hasegawa, A., Takagi, R., Sasahara, G., Ikawa, H., et al. and Organizing Committee for the Working Group for Head-and-Neck Cancer (2015), Carbon ion radiotherapy for locally advanced squamous cell carcinoma of the external auditory canal and middle ear. Head Neck. 2015.
- 14 Lobo, D., Llorente, JL., Suárez, C. Squamous cell Carcinoma of the External Auditory Canal. Skull Base 2008; 18: 167-172.
- 15 Hosokawa, S., Mizuta, K., Takahashi, G., Okamura, J., Takizawa, Y., et al. Carcinoma of the external auditory canal: histological and treatment group. B-Ent. 2014; 10: 259-264.