

Hernia Diafragmática Congénita de Bochdalek en Adulto, Complicada. Reporte de un Caso

Rangel Becerra Wilmer A¹, Villegas Malpica. Neiris J²

Resumen

La hernia de Bochdalek es una patología congénita que se origina entre la semana 8 y 10 de la vida fetal intrauterina, caracterizada por un defecto postero-lateral en el diafragma, en la cual los órganos de la cavidad abdominal se desplazan hacia la cavidad torácica. Esta enfermedad se presenta en 2.32 de cada 10.000 nacimientos aproximadamente, siendo una patología excepcional en el adulto con pocos casos reportados a nivel mundial. Se Presenta el caso de un paciente masculino de 50 años de edad, quien presenta epigastralgia de moderada intensidad concomitante vómitos múltiples de contenido alimentario. Al examen físico: se evidencia hipoexpansibilidad en hemitórax izquierdo con presencia de ruidos hidroaéreos en cavidad torácica ipsilateral; se realiza estudio tomográfico diagnosticándose Hernia de Bochdalek y atelectasia en tercio medio de hemitorax izquierdo.

Palabras clave: Hernia de Bochdalek, reflujo gastroesofágico, atelectasia.

Abstract

The hernia of Bochdalek is a congenital pathology that is originated between 8th and 10th of the intrauterine fetal life, characterized by a postero-lateral defect in the diaphragm, in which the organs of the abdominal cavity move towards the thoracic cavity. This disease appears approximately in 2,32 of each 10,000 births, being an exceptional pathology in the adult with few cases at the world. We report the clinical case of a patient masculine of 50 years old, who present disease epigastrache of moderate intensity concomitant multiple vomits of nourishing content, preceded of you feel nauseous. Physical examination: left hypoexpansibility in hemithorax with presence of hydroair noises in samelateral thoracic cavity is demonstrated; tomographic study is realised considering the diagnosis of Hernia of Bochdalek and atelectasis in third of left hemithorax.

Key words: Hernia of Bochdalek, gastroesophageal ebb tide, atelectasis.

Introducción

La hernia diafragmática congénita de Bochdalek fue descrita en el año 1848 por el personaje quien le dio su nombre [1]. Es producto de una alteración congénita originada entre la octava y la décima semana de vida fetal y se produce por ausencia del cierre de los elementos lumbares del espacio pleuroparietal durante el desarrollo del músculo diafragma [2]. Específicamente es un defecto que se ubica posterolateral del diafragma y generalmente del lado izquierdo en 80% de los casos [1].

La incidencia es aproximadamente 2.32 x cada 10.000 nacidos vivos, siendo una patología excepcionalmente rara en adultos [3].

Cuando se presenta en el niño constituye una causa fundamental de dificultad respiratoria pudiendo evolucionar durante el transcurso de los años con hipoplasia y agenesia del pulmón afectado sino se trata quirúrgicamente [4]. Sin embargo, esta patología puede pasar desapercibida durante la niñez (asintomática) formando una verdadera entidad clínica en la adultez donde el diagnóstico puede establecerse de manera accidental por medio de la radiología de tórax o por complicaciones

- 1 Estudiante de sexto año de la escuela de medicina, Universidad de Carabobo
- 2 Estudiante de tercer año de la escuela de medicina, Universidad de Carabobo

Valencia, Edo. Carabobo, Venezuela

Dirección electrónica:
wilmer_rangel_9@hotmail.com

posteriores al paso de las vísceras abdominales a través del agujero diafragmático patológico [5]. El paciente puede referir dolor torácico importante, bien sea por compromiso respiratorio (atelectasia, neumonía) siendo una complicación temprana, o por complicaciones como los vólvulos, de carácter tardío, con posible rotura de la víscera abdominal dentro del tórax [6].

Caso clínico

Se trata de paciente masculino de 50 años de edad, sin antecedentes importantes, quien acude al Hospital Universitario Dr. Ángel Larralde, Valencia, Edo. Carabobo, por presentar epigastralgia de moderada intensidad tipo urente sin irradiación y acalmia, concomitante vómitos múltiples de contenido alimentario, precedidos de náuseas durante 8 días de evolución.

Al examen físico se evidencia hipoexpansibilidad torácica a predominio del hemitórax izquierdo, abolición de ruidos respiratorios con pectoriloquia y presencia de ruidos hidroaéreos del mismo lado; abdomen blando, depresible sin signos de irritación peritoneal y sin evidencia de visceromegalias.

Se realiza Rayos X de Tórax (vista lateral y posteroanterior) donde se evidencia invasión del estómago al hemitorax izquierdo a través del defecto diafragmático, compatible con la entidad clínica del paciente. Además se confirma un área de atelectasia a nivel del tercio medio del campo pulmonar izquierdo (Ver **Imagen 1 y 2**). Se indica a su vez una Tomografía de abdomen con contraste oral y endovenoso donde se comprueba la presencia de vísceras abdominales en la cavidad torácica, imagen sugestiva de hernia diafragmática congénita. (Ver **imagen 3**)

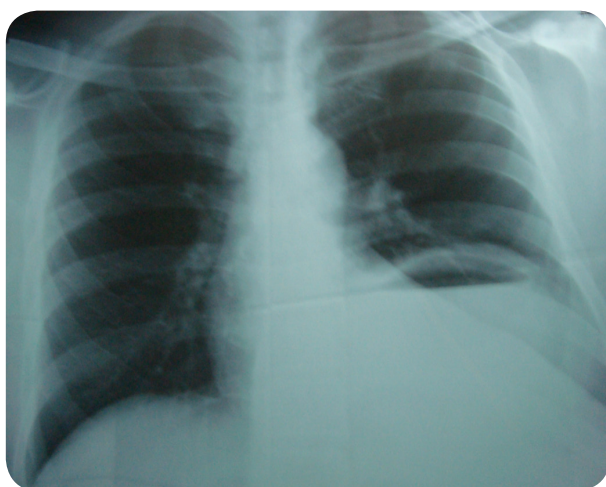


IMAGEN 1. Radiografía de Tórax (vista postero-anterior). Obsérvese el ascenso de la cámara gástrica a través del agujero diafragmático patológico compatible con Hernia Diafragmática Congénita de Bochdalek, complicada con atelectasia en tercio medio de Hemitorax izquierdo.

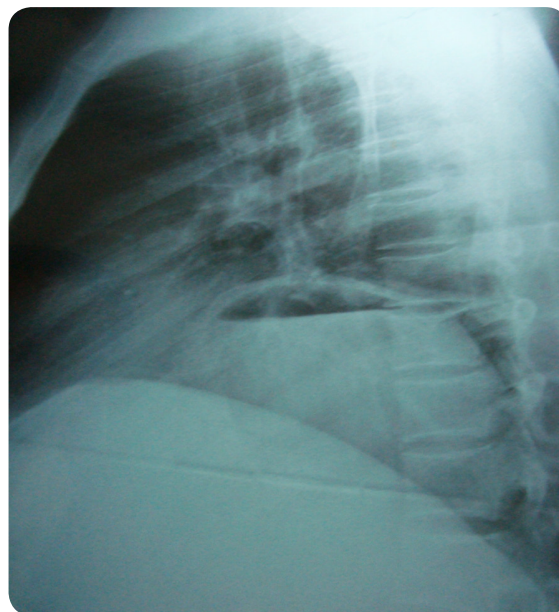


IMAGEN 2. Radiografía de Tórax (vista lateral). Nótese el ascenso de la cámara gástrica invadiendo el Hemitorax izquierdo.

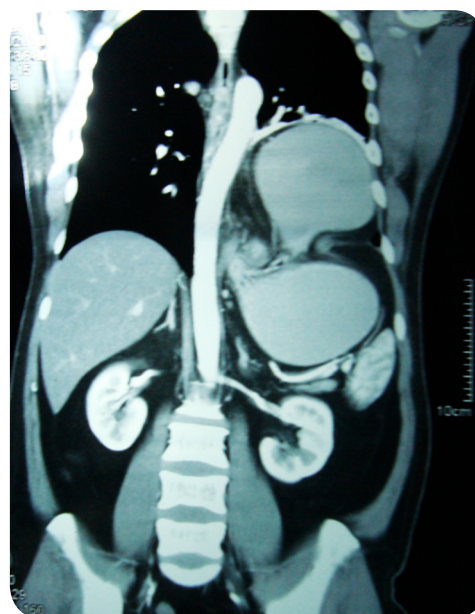


IMAGEN 3. Tomografía abdominal con contraste. Se evidencia el ascenso de las vísceras abdominales a través del defecto congénito diafragmático. En base a las características clínicas y paraclínicas, se estableció los diagnósticos de: Hernia Diafragmática Congénita de Bochdalek y Atelectasia por compresión.

Paciente fue intervenido exitosamente de forma electiva, incisión subcostal izquierda evidenciando en hemidiafragma izquierdo un proceso herniario de 20 cm de diámetro de contenido gástrico y asas delgadas (duodeno). Se realiza herniorrafia y plastia diafragmática con colocación de malla.

La Evolución postoperatoria fue favorable. Una vez tratada la causa de la atelectasia en este caso producida por la compresión de las vísceras abdominales sobre las vías aéreas bajas en el hemitorax izquierdo, se utilizó tratamiento con expectorantes y fluidificantes para drenar el moco de las vías aéreas, aunado a maniobras de percusión para aflojar el moco de las paredes bronquiales, posicionar el cuerpo sobre el lado sano y ejercicios de respiración profunda las cuales en su conjunto permitieron la mejoría clínica del paciente. En vista de un buen pronóstico con rápida resolución y mejoría se decide el egreso del centro hospitalario.

Discusión

El Diafragma cuyo músculo está compuesto por varios componentes anatómicos en los que incluye el septum transversal, dos hojas pleuroperitoneales, miotomas cervicales y el mesenterio dorsal se desarrolla durante la tercera semana del embarazo; aspecto importante puesto que la falla anatómica producida por el defecto congénito que determina estas hernias diafragmáticas es producto de la falta de formación de las hojas pleuroperitoneales o la debilidad en los puntos de fusión embriológica [7].

El diagnóstico preoperatorio preciso de la hernia de Bochdalek está determinado por los estudios radiológicos [8]. En cuanto a los objetivos del tratamiento de esta patología la experiencia demuestra la importancia de separar los casos asintomáticos y

sintomáticos, ayudarnos a través de los antecedentes descartando la existencia de traumatismos, corregir el defecto diafragmático y ubicar el contenido abdominal en su lugar. Hasta ahora la reparación transtorácica es la de elección para hernias derechas mientras que el abordaje de las hernias izquierdas ha sido tema de discusión, en el cual se plantea y se emplea abordaje abdominal por tener mayores ventajas para el reconocimiento de malrotaciones y su tratamiento [9].

En nuestro caso, un paciente sin antecedentes traumáticos ni quirúrgicos, quien desde el nacimiento presenta un desarrollo normal y pasa desapercibido el defecto congénito del diafragma, sin evidencia clínica durante la niñez y adolescencia, dando sintomatología en la adultez y confirmándose el diagnóstico de hernia de Bochdalek por medio de estudios radiológico e imagenológico.

Las complicaciones tempranas más frecuentes suelen ser de origen pulmonar como en el presente caso (atelectasia), mientras que las más tardías están representadas por los vólvulos digestivos con un alto riesgo de perforación si no son tratadas rápida y oportunamente [10].

Dependiendo del tipo de presentación clínica se establecerá el pronóstico. Se ha considerado menos de un 3% de índice de mortalidad por cirugía electiva y un 32% para cirugía de emergencia cuando el diagnóstico no es realizado a tiempo o se desarrolla alguna complicación como: isquemia gástrica, necrosis de intestino delgado y oclusión colónica [11, 12].

El inicio de un manejo completo y oportuno del paciente con la intervención adecuada para producir una mejor calidad de vida, depende del diagnóstico temprano, para evitar posibles complicaciones que ponga en peligro la vida del paciente.

Referencias

1. Perch P, Houck W, De Anda A. Symptomatic Bochdalek hernia in an octogenarian. *Ann Thorac Surg* 2002;73:1288-1289.
2. Schumpelick M, Steinau G, Schlüper I, Presher A. Surgical embryology and anatomy of the diaphragm with surgical applications. *Surg Clin North Am* 2000;80:213-39.
3. Sipeck A, Gregor V, Horacek J, Masatova D. Diaphragmatic hernia from 1961 to 2000. Incidence, prenatal diagnosis and prevalence according to maternal age. *Ceska Gynekol* 2002;67:127-31.
4. Suranda G, Deepak S, Lalit R, Sanjee K. Late presentation of congenital Bochdalek hernia. *Indian J Anaesth* 2005;49:499-56.
5. Ibañez-Fuentes JR, Nieto-Ocampo AE, Bermúdez-Jiménez A, Olivares-Aguirre A. Hernia de Bochdalek en el adulto. *Gac Med Mex* 2003;139:69-72.
6. Leitão B, Mota CR, Enes C, Ferreira P, Vieira P, Requeijo D: Acute gastric volvulus and congenital posterolateral diaphragmatic hernia. *Eur J Pediatr Surg* 1997 Apr; 7(2): 106-8.
7. Paci M, Franco S, Della Valle E, Ferrari G, Annessi V, Ricchetti, et al. Septum transversum diaphragmatic hernia in an adult. *J Thorac Cardiovasc Surg* 2005;129:444-446.
8. Mullins ME, Stein J, Saini SS, Mueller PR. Prevalence of incidental Bochdalek's hernia in a large adult population. *AJR*. 2001;177:363-6.
9. Yamaguchi M, Kuwano H, Hashizume M, Sugio K, Sugimachi K, Hyoudou Y. Thoracoscopic treatment of Bochdalek hernia in the adult: report of a case. *Ann Thorac Cardiovasc Surg* 2002;8:106-108.
10. Pacilli P, Confalonieri MA, Gandini A, Caldana G, Sartirana A: A rare cause of intestinal obstruction. *G Chir* 1996; 17(10): 501-7.
11. Dalencourt G, Katlic MR. Abdominal compartment syndrome after late repair of Bochdalek hernia. *Ann Thorac Surg* 2006;82:721-722.
12. Kanazawa A, Yoshioka Y, Inoi O, Murase J, Kinoshita H. Acute respiratory failure caused by an incarcerated right-sided adult Bochdalek hernia: report of a case. *Surg Today* 2002;32:812-815.

Publish with iMedPub

<http://www.imedpub.com>

- ✓ Es una revista en español de libre acceso.
- ✓ Publica artículos originales, casos clínicos, revisiones e imágenes de interés sobre todas las áreas de medicina.

Archivos de Medicina

- ✓ Se hace bilingüe.

Para la verión en inglés los autores podrán elegir entre publicar en Archives of Medicine:

<http://www.archivesofmedicine.com>

o International Archives of Medicine:

<http://www.intarchmed.com>