

## Tuberculosis Genital. A propósito de un caso.

Genital tuberculosis. On purpose of a case.

**Autores:** Geovani Rodríguez Romero (1), Zurayka Aparicio Arias (2), Miriala González Martínez (3), Rodolfo Enríquez Rodríguez (4)

(1) Especialista de 2do Grado en Ginecobstetricia. Profesor Asistente. Msc. Atención Integral a la Mujer. Jefe de Servicio de Obstetricia.

(2) Especialista de Primer Grado en MGI. Residente de 2do año en Imagenología. CIMEQ.

(3) Especialista de Primer Grado en Anestesiología y Reanimación.

(4) Especialista de Primer Grado en Ginecobstetricia.

**Contacto:** Geovani Rodriguez Romero, email: zurayka@infomed.sld.cu

### Resumen

A pesar de lo frecuente que resulta la tuberculosis pulmonar, constituyendo un verdadero problema de salud en muchos países subdesarrollados, la infección del aparato genital femenino por el bacilo es poco frecuente. Se presenta un caso de una paciente femenina de 50 años de edad, que ingresa por ascitis severa y pérdida de peso, operándose con el diagnóstico de un posible cáncer de ovario y que el diagnóstico histopatológico arrojó una tuberculosis genital.

### Abstract

Although Pulmonary Tuberculosis results in being such a frequent health problem for third world countries the infection caused by the bacillus in the female genital system is not that frequent. We present a case of a 50 year old woman that was admitted for severe ascites and weight loss, with a diagnosis of possible ovarian cancer. She has then operated and the histological findings gave a report of Genital Tuberculosis.

**Keywords:** Tuberculosis; Female genital tuberculosis/diagnosis; Ascites; ovarian cancer.

## Introducción

A pesar de los avances en la medicina contemporánea, la tuberculosis (TB) continúa siendo un problema de salud pública en muchos países. A nivel mundial, según cálculos recientes, cada año mueren casi 3 millones de personas a consecuencia de esta enfermedad y aparecen alrededor de 8 millones de nuevos enfermos de TB pulmonar; a través de estos casos nuevos se mantiene la transmisión de la infección y persiste la endemia (1). Nuestro país, a pesar de llevar un adecuado programa de control de esta enfermedad, no está exento a esta tendencia y aunque en más del 90% de los casos la afección es pulmonar, la misma puede afectar también cualquier órgano (2).

Se presenta un caso de una paciente femenina de 50 años de edad, que ingresa por ascitis severa y pérdida de peso, operándose con el diagnóstico de un posible proceso oncoproliferativo genital, y que el diagnóstico histopatológico arrojó una TB genital. Se realiza una breve revisión del tema.

## Caso Clínico

Paciente T.O.D, HC: 137153, casada, 50 años, ingresa el 09/10/2006 y egresa el 02/11/2006.

MC: Inflamación en el abdomen y pérdida de peso.

HEA: Paciente con antecedentes de salud que desde 2 meses antes del ingreso viene presentando aumento de volumen del abdomen, decaimiento y pérdida de peso de más o menos 10 libras en un mes.

APP: G<sub>3</sub> P<sub>2</sub> A<sub>1</sub>, menarquia: 11 años, menstruaciones abundantes.

Examen físico: Abdomen aumentado de volumen, tenso, no doloroso a la palpación, no circulación colateral, matidez en puntos declives.

TV: Útero aumentado de tamaño, se tacta masa tumoral en relación con el anejo derecho y que parece englobar el útero. Fondo de saco ocupado.

Se ingresa con el diagnóstico de ascitis severa para estudio, planteándose la posibilidad de un Cáncer de Ovario.

*Analítica:* Hemoglobina, 100 g/L; Eritrosedimentación, 95 mm; Coagulograma, normal; Proteínas

totales, normales; TGP, 5 UI; TGO, 3 UI; Pruebas Funcionales Hepáticas, normales; Paracentesis, líquido serofibrinoso; Bacteriológico sin crecimiento; Citológico, se observan células mesoteliales e inflamatorias a predominio de neutrófilos.

*Rx de tórax:* No lesiones pleuropulmonares.

*Ultrasonido abdominal y ginecológico:* Ascitis de moderada cuantía, hígado, vesícula, páncreas y riñones normales. Núcleo miomatoso de 7 cm, no se definen anejos.

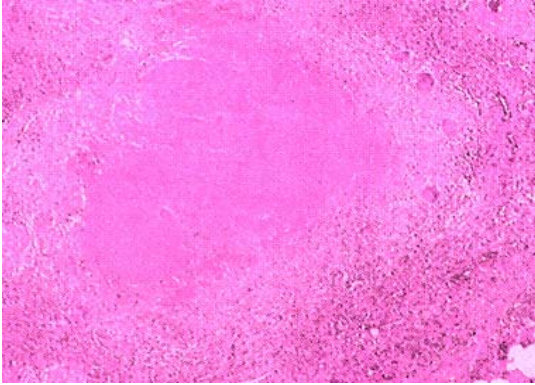
*Laparoscopia:* Adherencias intrabdominales de forma trabeculada con implicación de los órganos, sin precisar etiología.

*Informe operatorio:* Abundante líquido ascítico serofibrinoso en cavidad, se observan pequeñas granulaciones blanquecinas en la pared de las asas intestinales y peritoneo parietal con múltiples adherencias interasas. Genitales internos cubiertos por una cápsula blanquecina que conjuntamente con el apéndice y parte del epiplón forman un proceso plastronado. Se liberan adherencias y

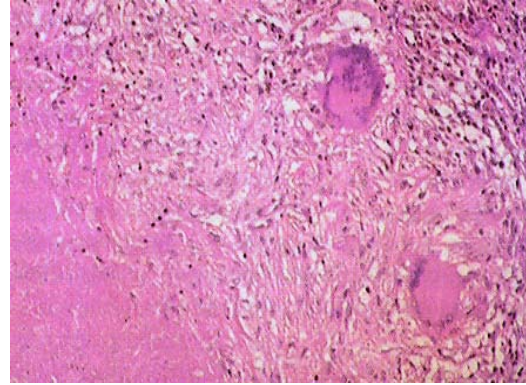
se realiza histerectomía total con doble anexectomía y omentectomía. Se toma muestra de líquido ascítico para cultivo y citológico. Se cierra el caso como una posible tuberculosis genital y se indican esputos BAAR y cultivo de orina para bacilo TB.

Es vista en consulta a los 30 días, asintomática. Se reciben esputos BAAR I, II y III negativos. Cultivo de orina para bacilo TB sin crecimiento. Cultivo de líquido ascítico sin crecimiento. Citológico, abundantes células inflamatorias.

*Estudio histopatológico:* Tuberculosis de la trompa derecha con presencia de un pequeño tubérculo en la corteza ovárica y en la serosa del apéndice cecal (fig.1)



*Fig.1 Fibroma uterino, endometrio proliferativo, cervicitis crónica, cuerpos blancos y quistes foliculares del ovario.*



*Fig.2 Lesiones granulomatosas con células epitelioides y células gigantes multinucleadas.*

Se realiza la notificación inmediata del caso y se impone tratamiento específico según el esquema del Programa Nacional de Control de la Tuberculosis.

### **Discusión**

La tuberculosis es ante todo una infección del aparato respiratorio, y el aparato genital femenino sólo puede afectarse a partir de un nido pulmonar de infección mediante diseminación hematogena de los microorganismos y asentación posterior de los mismos en el interior de la trompa de Falopio. Si la infección ha penetrado por el aparato gastrointestinal, la afectación

de la región íleocecal permite una propagación linfática fundamentalmente a la trompa de Falopio derecha (3,4). La descripción de la tuberculosis genital es atribuible a Morgagni a principios del siglo XVIII; la misma suele ser insidiosa y manifestarse cuando la infección ya está avanzada, pudiendo transcurrir un intervalo de 1 a 10 años entre la diseminación y la aparición de manifestaciones clínicas (2).

La tuberculosis afecta a todos los órganos genitales, pero en orden de frecuencia en primer lugar la trompa, seguida del endometrio, el endocérvix y el ovario (5). En ocasiones muy

contadas las porciones externas del periné o la vulva pueden ser lugares primarios de asiento de la infección (3, 6,7). Las manifestaciones clínicas están determinadas por esterilidad, que es el síntoma inicial más frecuente (3), la dismenorrea suele ser secundaria a una afectación endometrial al igual que los trastornos menstruales (1). La aparición de ascitis supone infección peritoneal y motiva la presencia de adherencias extensas y tubérculos que afectan la superficie visceral y parietal del peritoneo (3, 8,9).

Es posible que en la exploración física los órganos del aparato genital femenino infectados tengan un aspecto completamente normal. Sólo el 50% de los casos revela en la exploración bimanual signos de enfermedad pélvica, como pueden ser un aumento de tamaño o fijación de apéndices, piosalpin o hinchazón abdominal secundaria a peritonitis TB (3, 10,11). Muchos casos de enfermedad tuberculosa de los órganos genitales son asintomáticos y en muchos más sólo hay síntomas que hacen pensar

en un proceso inflamatorio no específico (6,7).

Casi nunca es posible hacer el diagnóstico de tuberculosis genital con la tinción de Zient-Nielsen y en cerca del 50% de las pacientes es posible aislar el microorganismo mediante cultivos apropiados (3, 8, 9,11). La laparoscopia ocupa un lugar fundamental en el manejo de la ascitis con sospecha de neoplasia intrabdominal ya que en estos casos la visualización de implantes blanquecinos de aspecto caseoso o la siembra millar nos puede orientar el diagnóstico (5,8).

El diagnóstico final de la Tuberculosis Pelviana muchas veces no se efectúa hasta el momento de la laparotomía y puede no estar claro ni aún en la mesa de operaciones; es necesario un estudio histológico cuidadoso que puede requerir varios bloques y muchos cortes, observándose lesiones granulomatosas con células epitelioides y células gigantes multinucleadas (3,12).

El tratamiento de la tuberculosis es médico con el que se consigue

curación rápida de la infección y mejoría de los signos y síntomas de la enfermedad. Se plantea la posibilidad de asociar corticoides a los tuberculostáticos en la tuberculosis genital ya que se reduciría la tasa de complicaciones por el efecto antiinflamatorio e inmunodepresor. El tratamiento quirúrgico quedaría relegado a casos excepcionales, de secuelas o tuberculosis resistentes (13).

Los principios básicos en el esquema del tratamiento médico de la tuberculosis genital son los mismos que en los pacientes con TB pulmonar (2), que incluyen una primera fase diaria de 2 meses de duración a base de Isoniacida, Rifampicina, Pirazinamida y Estreptomina, y una segunda fase de 5 meses con Isoniacida más Rifampicina, dos veces por semana .

#### Referencias Bibliográficas

1. Segal S, Alkut G. Environmental control of tuberculosis: continuing controversy. Clin Infect Dis 2004; 299-308.

2. Actualización del Programa Nacional de Control de la Tuberculosis. MINSAP, Cuba, 2005.
3. Daly W, Monif R. Micobacterias. En: James W Daly, Gules R G Monif. Enfermedades infecciosas en obstetricia y ginecología. La Habana: Científico-Técnica 2005:291-306.
4. Weinen H, Brenes MM. Genital tuberculosis in the female. Br J Obstet Gynecol 1998;140(1):27-37.
5. Dexeus Trias de Bes JM. Obstetricia y ginecología. Barcelona: Juventud 1965:537-42.
6. Botella J. Enfermedades del aparato genital femenino. En: José Botellas Llusíá, José A. Clavero Núñez. Tratado de ginecología. 12 ed. La Habana, 1998:441-59.
7. Shaeffer G. Female genital tuberculosis. Clin Obstet Gynecol Norteam 1990; 19:223.

8. Novak R. Tratado de ginecología. 9na ed. La Habana, Científico-Técnica, 1983:410-9.
9. Hopewell C. Tuberculosis y enfermedades producidas por micobacterias no tuberculosas. En: Jay H. Stein. Medicina interna. Tomo IIA, La Habana, Científico-Técnica, 1986:1473-89.
10. Ylinea O. Genital tuberculosis in women: clinical experience with 346 proved cases. Acta Obstet Gynecol Scand 1994:40-2.
11. Sutherland M. Genital tuberculosis in women. Am J Obstet Gynecol 1996; 79:486.
12. Robbins L, Contran S, Kumar V. Patología estructural y funcional. 3<sup>a</sup> ed. México: Interamericana, 1988:1122.
13. Bukharie H. Paradoxical response to anti-tuberculous drugs resolution with corticosteroid therapy. Scand J Infect Dis 2000; 32:96-7.