

## Tuberculosis laríngea sin afectación pulmonar en un paciente joven inmunocompetente

Lucas Cristóbal Reyes Meza,  
Nataly Matamoros Portillo,  
Dorysela Reyes Meza,  
Doris Lastenia Enamorado  
choa and Jorge Luis Guevara  
Barrientos

Facultad de Ciencias Médicas,  
Universidad Nacional Autónoma de  
Honduras, Tegucigalpa, Honduras

### Correspondencia:

Lucas Cristóbal Reyes-Meza

✉ dorisenamorado84@gmail.com

### Resumen

La tuberculosis laríngea representa menos del 1% de las tuberculosis extra pulmonares, predomina en el género masculino en una relación de 3:1, siendo más frecuente en la quinta y sexta década de la vida. Presentamos el caso de una paciente de 20 años de edad, procedente del departamento de Choluteca Honduras (Zona Sur del País), sin antecedentes de tuberculosis pulmonar, y como único nexo epidemiológico el contacto con un escolar con tuberculosis 2 años previos al diagnóstico. Clínicamente el paciente presentó durante un lapso de 21 meses; 3 episodios recurrentes de tos con esputo verdoso hemoptoico, fiebre y disnea moderada, agregándose disfonía progresiva y pérdida de peso involuntaria en los últimos 4 meses, acudiendo a consulta a un centro de atención primariasiendo referida a un centro privado de otorrinolaringología para atención especializada donde se realizó nasofibroscopia encontrando granuloma y lesiones leucoplasicas en epiglotis y laringe. Se realizo biopsia de la lesión cuyo análisis reporto tuberculosis laríngea. Actualmente paciente con tratamiento antifimico con apego al tratamiento y evolución satisfactoria. La tuberculosis laríngea casi siempre es una complicación de la tuberculosis pulmonar cavitaria avanzada, no siendo frecuente en pacientes sin evidencia de afectación pulmonar.

**Palabras Claves:** Tuberculosis Laríngea; Tuberculosis; Disfonía; Honduras

### Summary

Laryngeal tuberculosis represents for less than 1% of the extra pulmonary tuberculosis, predominates in males, in a proportion of 3: 1, most frequently in the fifth and sixth decade of life. We report the case of a patient of 20 years old, from the department of Choluteca, Honduras (southern region of the country) without history of pulmonary tuberculosis, only having as a epidemiological connection a contact with a school child presenting tuberculosis two years before the diagnosis. Clinically she presented for a period of 21 months, 3 repetitive episodes of cough with greenish hemoptoic expectoration, fever moderate dyspnea, adding progressive dysphonia and unexplained weight loss during the last 4 months. She was referred to the otolaryngologist service where she was held, they perform a nasofibroscopy, finding granuloma and leukoplakia lesions in epiglottis and larynx, and also they perform an epiglottis biopsy which confirmed the diagnosis of laryngeal tuberculosis. Currently the patient is with tuberculosis treatment showing good results. According to the treatment we know the etiology of this pathology, but we find difficult in some way to make a fast and specific diagnosis due to the anatomical location of the larynx. As to the symptoms that are suggestive of respiratory processes in the upper airways and unlike our case, the laryngeal tuberculosis usually is a complication of advanced pulmonary tuberculosis cavity- which is why our interest on this report.

**Keywords:** Laryngeal Tuberculosis; Tuberculosis; Dysphonia; Honduras

Fecha de recepción: Jan 28, 2016; Fecha de aceptación: Feb 26, 2016; Fecha de publicación: Feb 29, 2016

## Introducción

La tuberculosis es una infección crónica bacteriana, causada por *Mycobacterium tuberculosis* o Bacilo de Koch, es caracterizada por un granuloma en el tejido afectado siendo más frecuente en los países en vías de desarrollo [1]. Se caracteriza por un periodo de latencia prolongado entre la manifestación inicial y las manifestaciones clínicas en las que predomina la afección pulmonar y que afecta órganos como la laringe, con una respuesta granulomatosa con inflamación y afección de los tejidos [2]. La epidemiología de las formas pulmonares y extra pulmonares ha cambiado desde el uso del tratamiento antituberculoso y cambios en los patrones migratorios y la pandemia del VIH. Es así como la laringe era el foco extra pulmonar más frecuentemente afectado, sin embargo en la actualidad se presenta en menos del 5% de los casos de tuberculosis extra pulmonar [3].

La tuberculosis laríngea constituye el 18% de las tuberculosis (TBC) de localización otorrinolaringológica, lo que se traduce en el 1,2% del total de los casos de TBC [4], predominando en los varones con una relación 3:1, siendo más frecuente en la quinta y sexta década de la vida [5]. El compromiso extra pulmonar constituye un reto para el clínico, debido a que los síntomas y signos inespecíficos dificultan su diagnóstico de forma fácil y temprana [3]. En nuestro país y en muchos países latinoamericanos aun es posible ver algún caso de forma esporádica de esta entidad, por lo que se debe tener presente como uno de los diagnósticos diferenciales de aquellas disfonías que no ceden con tratamientos habituales [6].

En cuanto al diagnóstico de esta entidad se puede basar en análisis histológico, la tinción de Zielh Nielsen, el cultivo de secreciones y la búsqueda de ADN micobacteriano mediante la técnica de reacción en cadena de Polimerasa (PCR) [7]. Se recomienda iniciar tratamiento frente a la sospecha moderada-alta con isoniazida, rifampicina y etambutol [8]. Aunque la respuesta al tratamiento antituberculoso suele ser suficiente, algunos casos descritos requieren microcirugía laríngea para corregir la disfonía [9].

La tuberculosis en laringe es una enfermedad poco frecuente y ha sido reportada en raras ocasiones, siendo menos común en pacientes inmunológicamente competentes lo que podría dificultar un diagnóstico temprano, que nos permita instaurar un adecuado tratamiento para un mejor pronóstico y calidad de vida de los pacientes con esta enfermedad.

## REPORTE DE CASO

Presentamos paciente femenina de 20 años de edad, estudiante, procedente del departamento de Choluteca, Honduras (zona sur del País), sin antecedentes personales y familiares patológicos, refiriendo contacto con un escolar con tuberculosis dos años previos al diagnóstico, asistió a consulta con médico de atención básica de atención básica por tres episodios recurrentes de tos con esputo verdoso hemoptoico, fiebre de un mes de evolución con predominio de horario nocturno acompañado de diaforesis y

escalofríos y disnea de medianos esfuerzos, agregándose disfonía progresiva y pérdida de peso involuntaria en los últimos cuatro meses. Fue tratada inicialmente con antiinflamatorios durante dos meses sin mejoría clínica por lo que es remitida a un centro de otorrinolaringología, donde se realizó: nasofibroscopia que reporta granuloma recibiendo tratamiento durante 20 días con esteroides y antibioticoterapia. Debido a que el granuloma aumento de tamaño fue sometida a resección del mismo.

En vista de que la paciente no presento signos y afecciones pulmonares no se le inicio tratamiento antifímico y posteriormente presento mejoría clínica sin tratamiento desapareciendo la disfonía durante un año. Sin embargo en Mayo del 2015 refiere el cuadro antes mencionado agregando odinofagia, disfagia progresiva hasta limitar la ingesta de líquidos y adinamia. Examen físico: Paciente que lucía en regular estado general, con facies de enfermedad crónica, palidez generalizada, mal estado nutricional (36 kilogramos), auscultación de campos pulmonares normal, presión arterial 80/50.

Se realizaron exámenes de rutina (orina, hemograma, rayos x de tórax y ultrasonido abdominal) dentro de parámetros normales, BAAR de Esputo y ELISA para virus de inmunodeficiencia humana negativos descartándose inmunosupresión. Se practico nasofibroscopia en dos ocasiones por otorrinolaringólogo sin la sospecha del cuadro, observándose en la última, leucoplaquias abundantes en epiglotis y laringe, prescribiendo antimicóticos y antibióticos.

Por la recurrencia de síntomas se decidió realizar biopsia que reporta tuberculosis laríngea y se inició tratamiento con antifímicos (Isoniacida, Rifampicina y Piracinamida) por dos meses hasta completar un lapso de nueve meses, paciente actualmente asintomática con ganancia de peso, mostrando una evidente evolución satisfactoria y cumpliendo su tratamiento antifímico (Figura 1 and 2).

## Discusión

La tuberculosis laríngea (TL) es en la actualidad una enfermedad muy poco frecuente en los países desarrollados [10]. La Organización Mundial de la Salud (OMS) declaró la tuberculosis como emergencia epidemiológica global, debido a que una tercera parte de la población mundial ha estado en contacto con la mico bacteria, y una de cada 10 personas desarrollará la

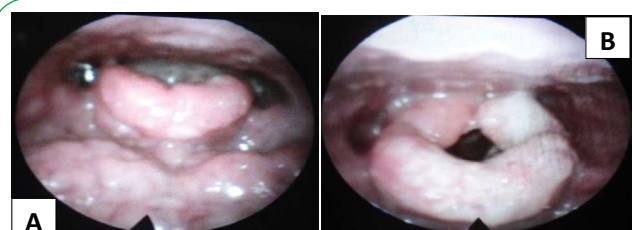
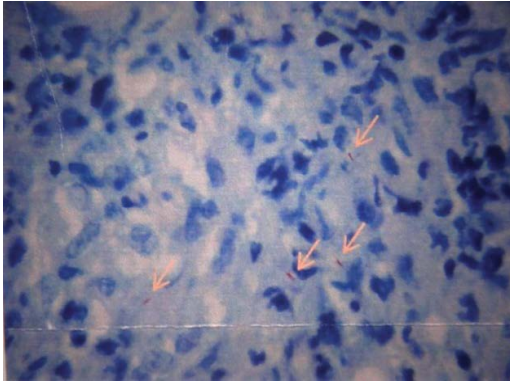


Figura 1 A. Edema Epiglotis mediante nasofibroscopia. B. Acumulación abundante de leucoplaques y edema de epiglotis.



**Figura 2** Se encontró focalmente hasta 4 Bacilos alcohol ácido resistentes en algunos de los granulomas (Ver foto Microscópica, flechas).

enfermedad en algún momento de su vida [11], declarándola como la segunda causa mundial de mortalidad después del Sida, causada por un agente infeccioso [12].

El principal mecanismo patogénico es la inoculación directa de secreciones pulmonares con alta carga bacilar a partir del esputo contaminado, que al pasar a través de la comisura posterior, puede representar el factor predisponente al daño en los aritenoides, espacio interaritenoidal, los pliegues ventriculares, las cuerdas vocales y en menor grado la superficie laríngea de la epiglotis, en estas zonas se localiza el mayor impacto del esputo al toser e histológicamente se caracteriza por la formación o el desarrollo de granulomas [13]. Sin embargo, en la mayoría de las series recogidas se encuentran casos sin tuberculosis pulmonar asociada, lo que apoyaría la hipótesis de una reactivación de focos hematógenos o linfáticos en la laringe [14]. El presente caso trata de una paciente de 20 años sin antecedentes clínicos, ni radiológicos de Tuberculosis pulmonar y como único nexo

epidemiológico él y como único dato de nexa epidemiológico haber tenido contacto con una paciente escolar con diagnóstico de Tuberculosis.

Nuestra paciente debutó con fiebre de un mes de evolución, diaforesis con escalofríos, tos con expectoración verdosa y hemoptisis, disnea de medianos esfuerzos, disfonía y pérdida de peso inexplicable concordando usualmente con lo descrito en casos de tuberculosis laríngea, sin embargo los síntomas respiratorios no siempre están presentes [3].

Entre las técnicas de laboratorio disponibles para el diagnóstico de esta enfermedad están el análisis histológico, que detecta hasta 88 % de los casos, la tinción de Ziehl-Neelsen sobre el tejido o el esputo, el cultivo de secreciones pertinentes y la búsqueda de ADN micobacteriano mediante la técnica de reacción en cadena de la polimerasa (PCR) [7]. En nuestro caso se decidió hacer biopsia de epiglotis, cuyo análisis reportó coloración especial en tejido Ziehl-Neelsen positiva y 4 bacilos alcohol ácido resistentes (BAAR), diagnosticándose tuberculosis laríngea.

En cuanto al tratamiento, la pauta antituberculosa habitual (Isoniacida, Rifampicina, Piracinamida y Etambutol por dos meses, luego Isoniacida y Rifampicina por 4 meses) ofrece resultados excelentes.

Consideramos importante insistir en la relevancia de incluir la tuberculosis laríngea en el diagnóstico diferencial de la disfonía subaguda o crónica, más aún si esta se acompaña de síntomas respiratorios, constitucionales [10] y/o antecedentes de Tb Pulmonar o nexa epidemiológico con Tb, en aras de aplicar tempranamente la terapéutica adecuada [13].

## Conflicto de intereses

Los autores declaran no tener conflicto de interés en la publicación del presente artículo.

## Bibliografía

- 1 Gandhi S, Mishra P, Kulkarni S, Thekedar P (2012) Tuberculosis of Larynx Revisited: a Report on Clinical Characteristics in 10 Cases. *Indian J Otolaryngol Head Neck Surg* 64: 244-247.
- 2 Lopez ME, Amador LY (2001) Tuberculosis. *Rev Cubana Estomatol* 38: 33-51.
- 3 Salinas DC, Moreno DC, Dennis RJ (2014) Tuberculosis pulmonar, esofágica y laríngea. *Acta Med Colomb* 39: 85-89.
- 4 González LM, Lezana SV, Donoso AP, Banda VR, Moreno BT (2006) Tuberculosis Laríngea diagnosticada en un Escolar. *Rev Chil Enferm Respir* 22: 196-200.
- 5 PérezPaz LE, Morales AF, Fundora GO, Flores HA, Martín DG (2015) Tuberculosis Laríngea: Presentación de un Caso 21: 1029-3035.
- 6 Sierra DE, Godoy VG, Caraccioly A, Bejarano S (1995) Tuberculosis Laríngea en un Preescolar. *Rev Medica Hondureña* 63: 75-78.
- 7 Jurado LF, Palacios DM, Álvarez J, Baldión M, Campos G (2014) Diagnóstico patológico y molecular de un caso de tuberculosis laríngea primaria en un médico. *Biomédica* 34: 15-20.
- 8 González N, Charlone G, Sanguinetti A (2011) Tuberculosis Laríngea y Pulmonar: Presentación de un Caso. *Acta Gastroenterológica Latinoamericana* 41: 52-54.
- 9 Romanoa ML, Pingarrónb JAP, Molina MCM, Molina MCT (2015) Tuberculosis laríngea y tratamiento coadyuvante con corticoides. *An Pediatr* 82: e209-e210.
- 10 Álvarez FAL, Díaz GOE, Fernández TM (2008) Informe de Caso: Tuberculosis Laríngea. *Medicentro* 12.
- 11 PérezPaz LE, Morales AF, Fundora GO, Flores HA, Martín DG (2015) Tuberculosis Laríngea: Presentación de un Caso 21: 1029-3035.
- 12 Cardona AF, Combariza JF, Aponte DP, Ospina EJ, Hernández LR, Torres Germán JD (2002) Caso Clínico: Tuberculosis Laríngea: Neoplasia Aparente. *Rev Colomb Cancerol Dic* 6: 31-41.
- 13 (2014) Organización Mundial de la Salud. Datos y cifras Tuberculosis.
- 14 Villalón AT, Quintana VM, Pérez PR, Soto LMV (2010) Tuberculosis en Faringe y Laringe: Presentación de un Caso. *Rev Habanera de Ciencias Médicas* 9: 545-552.