

Cuerpos extraños en vías digestivas

Yanowsky Reyes Guillermo, Aguirre Jáuregui Oscar Miguel, Rodríguez Franco Everardo, Trujillo Ponce Sergio Adrián, Orozco Pérez Jaime, Gutiérrez Padilla Alfonso, Pérez Liñán Jorge Alan

Servicio de Cirugía Pediátrica, Antiguo Hospital Civil de Guadalajara "Fray Antonio Alcalde", Departamento de Clínicas de La Reproducción

Humana Crecimiento y Desarrollo Infantil, CUCS, Universidad de Guadalajara.

Correspondencia:

✉ gyanowsky@gmail.com

Resumen

Se define como el ingreso de un objeto a el tubo digestivo, aproximadamente el 55% de los objetos que el niño lleva a su boca serán deglutidos y excretados. La ingesta es un accidente frecuente, la naturaleza del objeto, su tamaño y el tiempo de duración en el organismo determinaran su tratamiento. La mayoría de los objetos ingeridos son inorgánicos (monedas, partes de juguetes, pilas de botón), y algunos orgánicos (restos de alimento). El organismo cuenta con 4 estrecheces naturale , siendo las más importante a nivel de Cricofaríngeo, cuando el objeto rebasa esta porción habitualmente es excretado, a menos que exista otra estreches patológica no advertida (por ejemplo: estenosis por reflujo). La extracción es muy común con laringoscopia Directa y pinza de caimán, puede requerir endoscopia rígida o flexible, un pequeño porcentaje se deja a observación, y en el caso de las pilas de botón se requerirá extracción inmediata o cirugía si producen signos de perforación.

Palabras clave: aspiración, cuerpos extraños, vía digestiva, pediatría.

Foreign bodies in digestive tract

Abstract

Defined as the introduction of an object into the digestive tract. Approximately 55% of the objects that children put into their mouth and swallow will be excreted. Ingestion is a frequent accident, and the nature of the object, its size and the time it has remained in the child's system shall determine the treatment to be followed. The majority of ingested objects are inorganic (coins, toy parts, button batteries), and some are organic (food remnants). The body has 4 natural strictures, the most significant occurring at the cricopharyngeal segment. If the object is able to pass this point, it normally is excreted, unless there is another unknown pathologic stricture (e.g. stenosis due to reflux). Extraction is undertaken by means of direct laryngoscopy and fine-point forceps, may require rigid or flexible endoscopy and a small percentage of patients are kept in the hospital for observation. In the case of button batteries, immediate extraction or surgery is warranted if there are any signs of perforation.



Este artículo se ha editado también como :
ebook, disponible en [iMedPub](#),
y [Amazon](#)

Definición de la patología

No solamente se define como cuerpos extraños a los objetos de material inerte o no digerible (monedas, canicas, alfileres, etc.), sino también a fragmentos alimenticios que por sus características físicas, como tamaño, composición y forma o bien por problemas del tubo digestivo, no pueden continuar el tránsito intestinal y quedan impactadas en un sitio específico [3].

Prevalencia

La incidencia es desconocida en nuestro medio. En EUA se calcula una incidencia anual de 120 casos por cada millón de habitantes[1].

Etiología y factores de riesgo

Los objetos ingeridos más frecuentes son metálicos. Las monedas son los principales (64%), luego los alfileres y las fichas

(11%). Las espinas de pescado son menos comunes (7%), pero en otros reportes esta cifra se incrementa hasta en 50%. Los restos de alimentos (13%) casi siempre están asociados a una anomalía intrínseca del esófago.

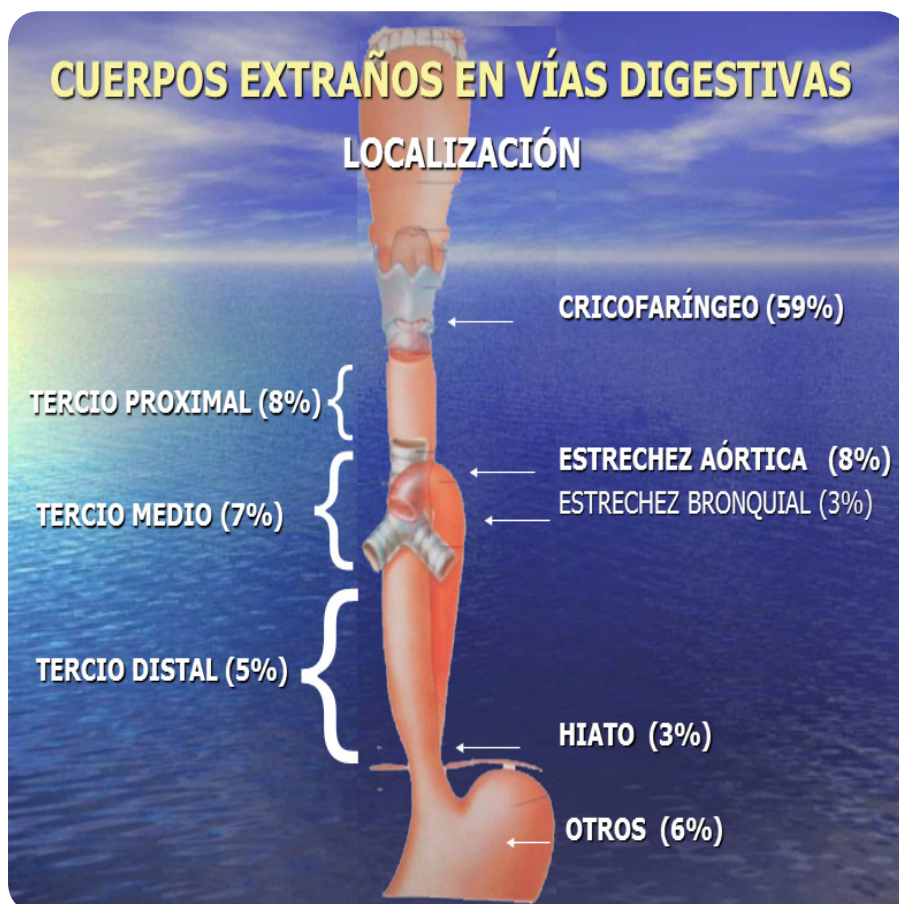Los niños más susceptibles son los menores de seis años (80%), ya que el niño por lo común acostumbra a llevarse todo objeto a la boca, como medio de exploración y estímulo sensitivo.

Se han señalado varios sitios anatómicos de estrechamiento del tubo digestivo y el esófago se constituye como el órgano donde se impacta con mayor frecuencia los cuerpos extraños (87%). De estos el estrechamiento cricofaríngeo es el principal obstáculo por ser el más angosto de todo el tubo digestivo([3] **Figura 1**).

Cuadro clínico

Los primeros datos los recogemos de los padres que nos refieren de la ingestión del cuerpo extraño por el niño. En un principio, durante segundos puede tener una crisis de

Fig. 1. Estrecheces naturales en el tubo digestivo. Fuente: ArchivooClínico Sev. De Cirugía Pediátrica Antiguo Hospital Civil de Guadalajara "Fray Antonio Alcalde". Universidad de Guadalajara.



disnea y tos al paso del objeto por la encrucijada anatómica faringolaríngea y posteriormente mantener unos síntomas de salivación, gestos de forzar, la deglución por sensación de cuerpo extraño, el niño puede señalarse a punta de dedo la zona del cuello correspondiente, la obstrucción esofágica al darle los padres algo de líquido por boca. En caso de que pase el cuerpo extraño al estómago desaparecen todos estos síntomas.

Si persiste la tos y algo de disnea, es probable que el cuerpo extraño haya seguido la vía aérea (4)

Los síntomas más frecuentes de presentación son:

- Vómitos
- Sialorrea
- Dolor retroesternal
- Odinofagia([1]).

Criterios diagnósticos

El diagnóstico de los cuerpos metálicos se efectúa mediante estudio radiológico simple de cuello en posición anteroposterior y lateral, en tórax y abdomen en posición anteroposterior. Solo en aquellos casos que el cuerpo extraño metálico esté en el abdomen superior se puede hacer una radiografía lateral para comprobar su situación en el estómago o en el colon transversal([4])

Las valvas de almejas, botones, huesos y plásticos densos, canicas y cristales también pueden verse con la radiografía simple([4])

En caso de cuerpos extraños radiotransparentes se precisa hacer estudios esofágicos y duodenales con contrastes líquidos o papilla baritada que marca el lugar del enclavamiento o le rodea si deja libre un mínimo de luz esofágica o duodenal. La mayoría de estos casos habituales con estenosis esofágicas por reflujo gastroesofágico que han ingerido alimentos como un garbanzo entero, pulpa de naranja o manzana, restos de carne mal triturada o huesos de aceituna([4])

En los casos de estenosis duodenal por membranas son niños vomitadores intermitentes de contenido gastroduodenal que repentinamente vomitan continuamente por obstrucción

completa del duodeno, debido a un cuerpo extraño enclavado en la membrana

Las espinas de pescado faringoesofágicas no suelen verse en los estudios radiológicos.([4])

Tratamiento

A todos los pacientes con sospecha o diagnóstico de cuerpos extraños en esófago se les debe practicar endoscopia, para establecer el diagnóstico y tratamiento, dependiendo de la localización requerirá de laringoscopia([1]). Un alto porcentaje de cuerpos extraños radio opacos se alojan a nivel de Cricofaríngeo y son susceptibles de extracción por laringoscopia. Solo en casos de excepcionales, cuando se dificulta su extracción, se requerirá avanzar hacia el estómago. Se han recomendado otros métodos, como el uso de papaína para la disolución de bolos de carne así como el glucagón intravenoso para la relajación esofágica con el avance del material ingerido([3])

Por otro lado la utilización de sondas con globo en pacientes sin dificultad respiratoria con evolución en 24 horas y objetos romos, ha sido ampliamente utilizada ([3])

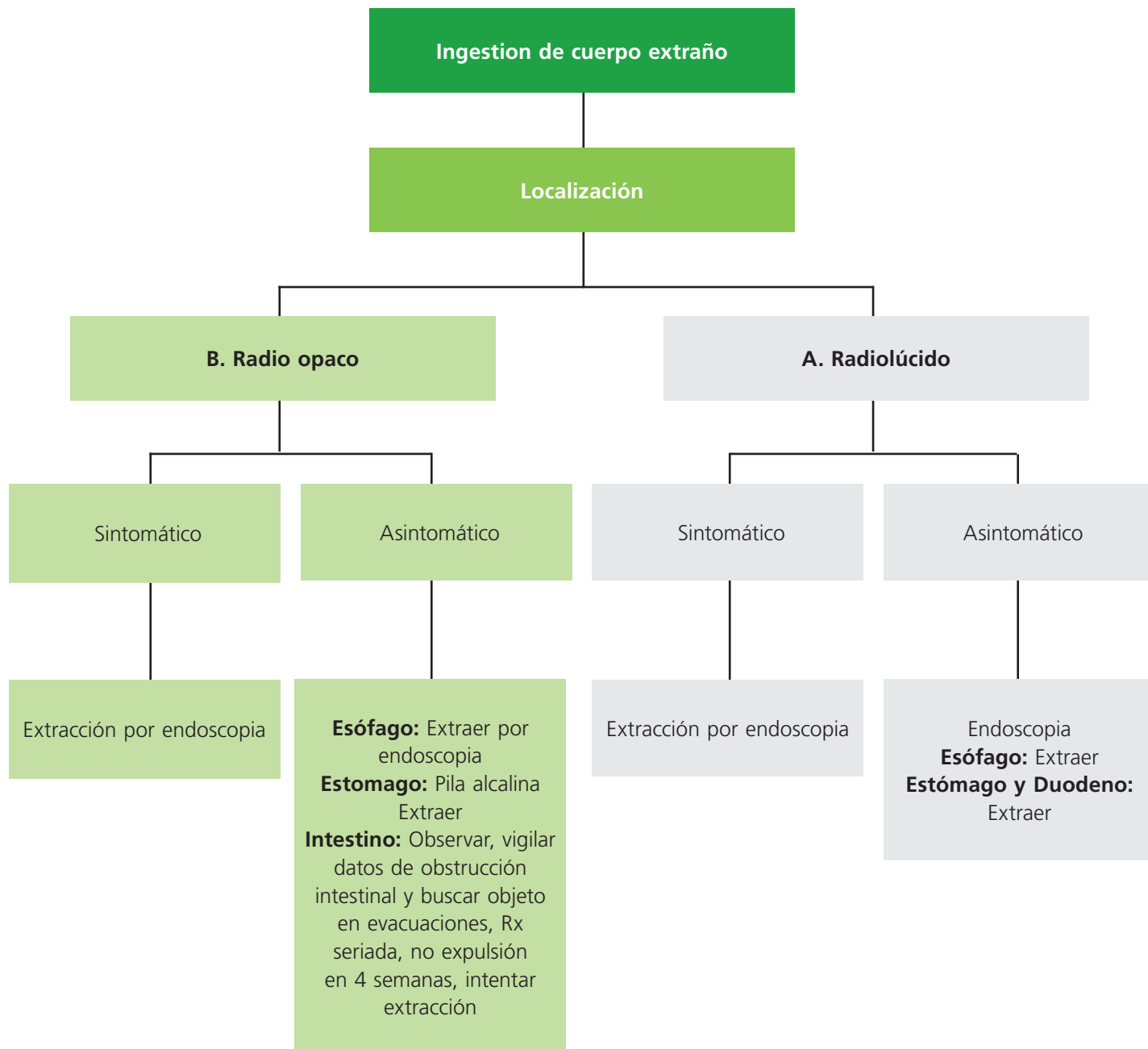
Cuando los objetos se encuentran retenidos en estómago u otra porción del tubo digestivo, se recomienda evaluación semanal radiológica, dado que la mayoría son expulsados en forma espontánea.

Se recomienda la extracción quirúrgica cuando hay permanencia mayor de cuatro semanas en la cámara gástrica.([1]).

Prevención

Evitar que los objetos estén al alcance de los niños, y que sean llevados a la boca. Educar a escolares y adolescentes para que no tiendan a utilizar la boca como reservorio de objetos. Los niños con alteraciones esofágicas de diversa índole (quemadura de cáusticos, reparados de atresia, sustituciones ya sea por colon o tubo gástrico) deben practicar una buena masticación para prevenir la ingestión de bolos alimenticios grandes

Diagrama de flujo (4)



Referencias

1. Ospina, J.C. Manejo de trabajo de Cuerpos Extraños en Tracto aerodigestivo superior en niños. Hospital Universitario San Ignacio. 2010. pp. 1-11.
2. Extracción de cuerpos extraños de la vía aérea, en niños de 2-12 años en el tercer nivel de atención. Catálogo maestro de guías de práctica clínica. ISSSTE. 2011. pp. 1-6.
3. Martínez, M. Pediatría: salud y enfermedad del niño y del adolescente. Manual Moderno. 2009. pp. 1693-1699.
4. Domínguez Vallejo, J., Domínguez Ortega, J. Aparato Digestivo, Cuerpos extraños en aparato digestivo en los niños. Bol Pedia. 1998; 38 (165).

Follow us:



Medicalia.org

Los médicos disponen de una red social para intercambiar experiencias clínicas, comentar casos y compartir conocimiento. También proporciona acceso gratuito a numerosas publicaciones. ¡Únase ahora!
<http://medicalia.org.es/>

Publish with iMedPub

<http://www.imedpub.com>

- ✓ Es una revista en español de libre acceso.
- ✓ Publica artículos originales, casos clínicos, revisiones e imágenes de interés sobre todas las áreas de medicina.

Archivos de Medicina

- ✓ Se hace bilingüe.

Para la versión en inglés los autores podrán elegir entre publicar en Archives of Medicine:

<http://www.archivesofmedicine.com>

o International Archives of Medicine:

<http://www.intarchmed.com>