

Tumor carcinoide del seno esfenoidal. Una localización infrecuente

Nelson Dagoberto Menocal Funez^{1*}; Aurora Garrote Pascual^{1,2}; José Manuel Villanueva³; María Gil Melcón⁴; José Asensio Calle³

Resumen:

El tumor carcinoide de senos paranasales es una neoplasia muy infrecuente, reportándose solo unos pocos casos en la literatura. Debido a su rareza, las características clínicas y radiológicas aún no se han descrito de forma clara. Presentamos un caso de un paciente masculino, con historia de cefalea occipital y dolor facial desde hace dos meses, acúfenos permanentes que los describe en el hemisferio izquierdo, sensación de fiebre y malestar general. La Tomografía Computarizada y la Resonancia Magnética demostraron una lesión agresiva en techo del seno esfenoidal. Se realizaron biopsia y estudio anatómopatológico que revelaron tumor carcinoide.

Abstract

The carcinoid tumor of the paranasal sinuses is a rare neoplasm, reporting only a few cases in the literature. Because of its rarity, the clinical and radiological findings have not yet been described clearly. We report a case of a man patient with a history of occipital headache and facial pain for two months, permanent tinnitus referred in the left hemispheric, fever and malaise. Computed Tomography and Magnetic Resonance imaging showed an aggressive lesion in the sphenoid sinus roof. Biopsy was performed and pathological study revealed carcinoid tumor.

Keywords: Carcinoid tumor, Neuroendocrine, Sphenoid sinus, CT, MRI.

Palabras clave: Tumor Carcinoide, Neuroendocrino, Seno Esfenoidal, TC, RM.

Introducción

Los tumores malignos primarios aislados del seno esfenoidal son inusuales. Se informa que los tumores de la cavidad nasal y senos paranasales representan el 0,2-0,8% de todos los cánceres y de 1-3% de los carcinomas de cabeza y cuello. Este porcentaje es aún menor si se trata solamente de tumores neuroendocrinos del seno esfenoidal, reportándose solamente unos pocos casos en la literatura. [1-2]

Los carcinomas neuroendocrinos (CNE) son los tumores menos diferenciados del sistema neuroendocrino difuso (SNED). El SNED está constituido por células de distinto origen embriológico, de ahí la dificultad de diagnosticar determinados tumores originados en este sistema.

Los tumores carcinoides pertenecen a la familia de los tumores neuroendocrinos y típicamente se localizan en el pulmón y el tracto gastrointestinal. [3-4] Las técnicas de imagen utilizadas para su diagnóstico y localización son la Tomografía Computarizada (TC) y la Resonancia Magnética (RM). [3]

Presentamos los hallazgos radiológicos de un paciente con tumor carcinoide del seno esfenoidal y revisamos la literatura existente.

Caso clínico

Paciente varón de 70 años, antecedentes personales de hipertensión arterial y espondiloartrosis, y antecedentes familiares

- 1 Médico Interno Residente de Radiodiagnóstico. Hospital Universitario de Salamanca. España
- 2 Especialista en Medicina Familiar y Comunitaria
- 3 Especialista en Radiodiagnóstico. Hospital Universitario de Salamanca. España.
- 4 Especialista en Otorrinolaringología. Hospital Universitario de Salamanca. España.

*** Autor responsable:**

Nelson Dagoberto Menocal Funez.
Calle Ayacucho Nº 6, 3º C, CP. 37001
Salamanca. España

Teléfono móvil: (0034) 667 01 81 27

Correo electrónico: nmenocal@yahoo.es

de una hermana fallecida por neoplasia de mama. Acude al hospital por presentar cefalea de predominio occipital y dolor facial difuso de dos meses de evolución, acúfenos continuos que los describe en el hemicraneo izquierdo, febrícula y malestar general. A la exploración física mostró a nivel de fosas nasales una desviación septal importante, leve edema de concha medio izquierdo, faringe y laringe normales. En los exámenes de laboratorio ordenados, hemograma y bioquímica, solamente se identificó una leve anemia sin interés patológico. En la TC craneal se visualizó una lesión expansiva con densidad de partes blandas en seno esfenoidal, con signos de erosión ósea de la pared póstero superior de dicho seno, de aproximadamente 1,5 cm de diámetro máximo, observando remodelación ósea a nivel de clivus y destrucción del suelo de la silla turca y tabique interesfenoidal, contactando la lesión con la adenohipófisis (**figura 1**)

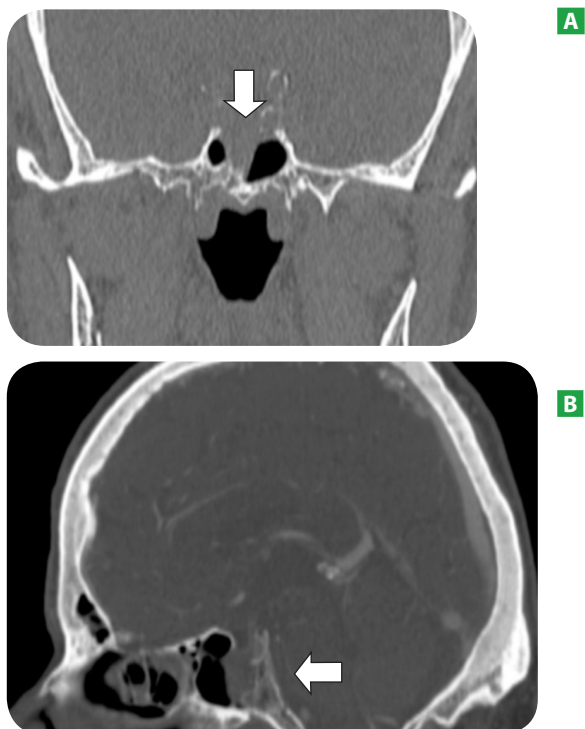

FIGURA 1. TC de senos paranasales, corte coronal sin contraste intravenoso (A), y corte sagital con contraste intravenoso (B) que muestran una masa de partes blandas en la luz del seno esfenoidal (flechas) que destruye el techo del mismo y el suelo de la silla turca con remodelación del clivus.

La RM confirmó la existencia de una tumoración con signos de agresividad, presentando importante captación de contraste (**figura 2**).

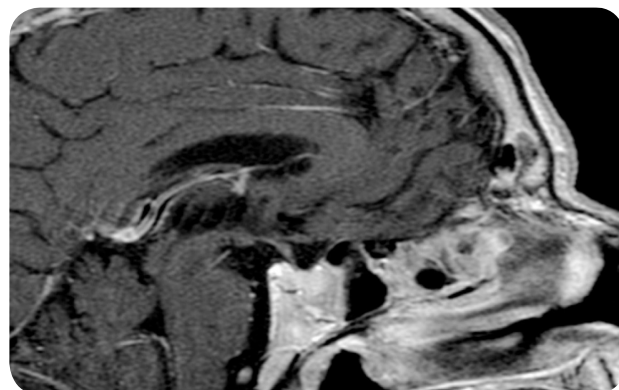


FIGURA 2. RM sagital T1 con contraste intra venoso, donde se visualiza importante intensificación de la masa esfenoidal.

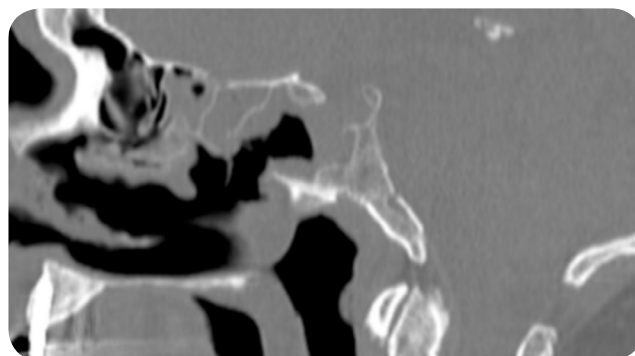


FIGURA 3. TC sagital de senos paranasales. Cambios post quirúrgicos en seno esfenoidal después de realizar biopsia con persistencia tumoral en región posterior.

Se biopsió la lesión tras apertura de concha bullosa bilateral mas esfenoidotomía (**figura 3**) y se realizó estudio anatómopatológico que se informó como tumor carcinoide. En un segundo tiempo se hizo resección total de la tumoración.

Discusión

Los tumores del sistema neuroendocrino difuso se dividen en 2 grupos: de origen endodérmico, procedentes del intestino anterior, son los tumores "gastroenteropancreáticos". De esta naturaleza son los CNE. En el segundo grupo, de origen ectodérmico (cresta neural), se encuentran los paragangliomas, feocromocitomas, adenomas paratiroides, carcinoma medu-

lar de la glándula tiroidea, neuroblastomas y melanomas. La organización mundial de la salud (OMS) 2005 en la nomenclatura de otorrinolaringología (ORL) habla de 4 tipos: tumor carcinoide, carcinoide atípico, tumor de células pequeñas y carcinoma combinado neuroendocrino de células pequeñas. [1-2-3] La OMS aún no considera para el área ORL el de células grandes, como si lo hace con los carcinomas pulmonares.

Los tumores neuroendocrinos y entre ellos el carcinoide, rara vez se encuentran en la cabeza y cuello, siendo en esta región, la laringe la localización más afectada y la que más casos aporta a la literatura, [3-4-5-6] aunque se han descrito en el ápex petroso del hueso temporal y cavidad nasal. [7-8-9] No obstante, son extremadamente infrecuentes en los senos paranasales. [6-8-9-10-11] Una característica típica de estos tumores es la presencia de vascularización abundante, que se pone de manifiesto tras la administración de contraste intravenoso en los estudios de radiodiagnóstico. [3-4-9] En la revisión bibliográfica realizada, solamente hemos encontrado 8 casos descritos en el seno esfenoidal, y aproximadamente 120 en cavidad nasal y resto de senos paranasales, sin embargo es posible que su incidencia sea mayor, ya que muchos de los casos podrían pasar desapercibidos, principalmente en los lugares de bajo acceso al sistema de salud y otros que pueden confundirse con adenocarcinoma, carcinomas indiferenciados u otras entidades neoplásicas.

Los hallazgos clínicos dependen del tamaño, de la localización de la neoplasia y de las estructuras adyacentes afectadas. En nuestro caso la lesión se localizaba en el seno esfenoidal ocupando el tercio posterior de su luz, con destrucción del suelo de la silla turca y como datos clínicos positivos, el paciente refería cefalea de predominio occipital, dolor facial difuso, acúfeno, febrícula y cierto malestar general, sintomatología que no es específica de una entidad en particular.

Los hallazgos de imagen en TC y RM no son específicos para carcinoma neuroendocrino, observándose signos radiológicos similares en otras entidades tumorales. [1-4]. En este caso la TC y RM centrada en la silla turca identificaron una lesión expansiva, con signos de erosión ósea de la pared pósterio superior, incluyendo el suelo sellar y la pared interna de ambos senos cavernosos, provocando así mismo remodelación ósea en la pared anterior del clivus.

Consideramos que a pesar de ser una entidad infrecuente, con poca bibliografía, y en la que no existen signos clínicos ni radiológicos específicos, el carcinoma neuroendocrino debe estar presente en el diagnóstico diferencial de los tumores primarios de senos paranasales.

Conclusión

Con relación al diagnóstico de tumores neuroendocrinos de senos paranasales y en este caso tumor carcinoide, es necesario que sea preciso y precoz, ya que el tratamiento y el pronóstico varía dependiendo del tipo de que se trate, además se debe hacer un adecuado diagnóstico diferencial con otras entidades de idéntica presentación como paragangliomas, metástasis de carcinoma medular de tiroides, melanoma maligno, entre otros, ya que su actitud terapéutica varía de forma considerable con los CNE.

Referencias

1. *Esposito F, Kelly DF, Vinters HV, DeSalles AA, Sercarz J, Gorgulhos AA.* Primary sphenoid sinus neoplasms: a report of four cases with common clinical presentation treated with transsphenoidal surgery and adjuvant therapies. *J Neurooncol.* 2006; 76(3): 299-306.
2. *Babin E, Rouleau V, Vedrine PO, Toussaint B, de Raucourt D, Malard O.* Small cell neuroendocrine carcinoma of the nasal cavity and paranasal sinuses. *The Journal of Laryngology & Otology* 2006; 120(4): 289-297.
3. *Marcos M, Landínez G, Martínez G, Moráis D.* Carcinomas neuroendocrinos en ORL: Un diagnóstico difícil. *Acta Otorrinolaringol Esp.* 2010. 02-013
4. *Valencia MP, Castillo M.* Congenital and Acquired Lesions of the Nasal Septum: A Practical Guide for Differential Diagnosis. *RadioGraphics* 2008; 28: 205-223.
5. *Pellini R, Ruggieri M, Pichi B, Covello R, Danesi G, Spriano G.* A case of cervical metastases from temporal bone carcinoid. *Head Neck* 2005; 27(7): 644-647.
6. *Weinreb I, Perez-Ordoñez B.* Non-Small Cell Neuroendocrine Carcinoma of the Sinonasal Tract and Nasopharynx. Report of 2 Cases and Review of the Literature. *Head and Neck Pathol.* 2007; 1: 21-26.
7. *Lin CH, Chiang TP, Shum WY, Hsu CH, Tsai YC, Tsao TY.* Primary small cell neuroendocrine carcinoma of the nasal cavity after successful curative therapy of nasopharyngeal carcinoma: a case report. *Kaohsiung J med SCI.* 2009; 25 (3): 145-50.
8. *Uday SK, Prabhakar PK, Stan MCH.* Imaging of Nonlaryngeal Neuroendocrine Carcinoma. *American Journal of Neuroradiology* 2000; 21: 775-778.
9. *Kovac L, Gjuric M, Branica S, Dawidowsky K, Seiwert S.* Small cell neuroendocrine carcinoma in the petrous apex. *J Laryngol Otol.* 2006; 120(1): 74-6.
10. *Smith SR, Som P, Fahmy A, Lawson W, Sacks S, Brandwein M.* A Clinicopathological Study of Sinonasal Neuroendocrine Carcinoma and Sinonasal Undifferentiated Carcinoma. *Laryngoscope* 2000; 110:1617-1622.
11. *Goto EY, Nita LM, Lorenzetti FT, Lessa MM, Yoegels RL, Butugan O.* Tumor Carcinóide de Seio Esfenoidal: Relato de Caso. *BJORL* 2001; 67: 575-578.

Publish with iMedPub

<http://www.imedpub.com>

- ✓ Es una revista en español de libre acceso.
- ✓ Publica artículos originales, casos clínicos, revisiones e imágenes de interés sobre todas las áreas de medicina.

Archivos de Medicina

- ✓ Se hace bilingüe.

Para la versión en inglés los autores podrán elegir entre publicar en Archives of Medicine:

<http://www.archivesofmedicine.com>

o International Archives of Medicine:

<http://www.intarchmed.com>